



电子、语音版

·综述·

颅内蛛网膜囊肿并发癫痫的研究进展

汪啸月, 杨治权

中南大学湘雅医院功能神经外科, 湖南长沙 410008

摘要: 颅内蛛网膜囊肿是一种蛛网膜间先天或后天脑脊液聚集的颅内占位性病变, 多数不伴发其他症状, 少数可伴发头痛、认知障碍及癫痫等。癫痫为常见的脑部疾病之一, 癫痫反复发作可造成较大的疾病负担。目前, 颅内蛛网膜囊肿与癫痫的关联尚不明确, 其最佳治疗方式也存在争议, 该文就颅内蛛网膜囊肿并发癫痫的流行病学、临床特点、发病机制以及治疗进行综述, 旨在加深对颅内蛛网膜囊肿并发癫痫的认识。

[国际神经病学神经外科学杂志, 2024, 51(6): 51-57]

关键词: 蛛网膜囊肿; 颅内占位性病变; 癫痫; 头痛

中图分类号: R739.41; R742.1

DOI: 10.16636/j.cnki.jinn.1673-2642.2024.06.008

Research advances in intracranial arachnoid cyst complicated by epilepsy

WANG Xiaoyue, YANG Zhiquan

Department of Neurosurgery, Xiangya Hospital of Central South University, Changsha, Hunan 410008, China

Corresponding author: YANG Zhiquan, Email: 466406914@163.com

Abstract: Intracranial arachnoid cyst (IAC) is a type of intracranial space-occupying lesion resulting from the congenital or acquired accumulation of cerebrospinal fluid in the arachnoid membrane. Most patients do not have other symptoms, while some patients may present with the symptoms such as headache, cognitive impairment, and epilepsy. Epilepsy is a common neurological disorder that can cause significant disease burden due to recurrent seizures. Currently, the association between IAC and epilepsy remains unclear, and there are still controversies over the optimal treatment methods. This article reviews the epidemiology, clinical features, pathogenesis, and treatment of IAC complicated by epilepsy, in order to reinforce the understanding of this condition.

[Journal of International Neurology and Neurosurgery, 2024, 51(6): 51-57]

Keywords: arachnoid cyst; intracranial space-occupying lesions; epilepsy; headache

蛛网膜囊肿(arachnoid cyst, AC)最早由Bright于1831年定义,是分裂的2层蛛网膜间聚集类似脑脊液的液体而形成的良性占位性病变。颅内蛛网膜囊肿(intracranial arachnoid cyst, IAC)主要是先天发育异常引起,也可由头部创伤、感染等后天因素所致^[1]。IAC通常无症状,有时可伴发头痛、共济失调、认知障碍、帕金森病、生长迟缓、发作性精神病以及癫痫发作等^[2-5]。癫痫是多种原因导致的脑神经元高度同步化异常放电所致的综合征,全球有7000多万人受其影响^[6]。IAC与癫痫的关系尚存在争议。有学者指出,IAC多偶然发现于癫痫患

者,与癫痫的发作类型和其脑电图表现无关,IAC的存在与癫痫之间没有因果关联^[3,7-9]。然而,也有研究表明癫痫与左颞部AC之间存在很强的相关性,海马区AC可能与失神性癫痫有关,局灶性癫痫与IAC之间可能存在明确的关联^[10-11]。IAC伴发癫痫是否需要手术也存在争议,北京天坛医院程阳泉等^[12]提出,IAC继发癫痫的手术治疗效果优于药物治疗。然而,Orduna等^[3]报道了2例脑电图异常与IAC位置一致的儿童患者,1例手术治疗后症状并未缓解,1例在没有接受任何治疗的情况下症状消失。

尽管目前已有较多的文章对IAC与癫痫的关联及其

收稿日期:2023-07-11;修回日期:2023-11-01

作者简介:汪啸月(1999—),女,硕士研究生,主要从事癫痫方面的研究。

通信作者:杨治权(1966—),男,主任医师,博士研究生导师,主要从事癫痫方面的研究,Email:466406914@163.com。

治疗进行了研究,但是既往研究多为回顾性研究和病例报道、研究存在较大偏移、样本量受限等问题,IAC与癫痫的关系及其最佳治疗方法尚不确定(表1)。本文现就

IAC并发癫痫的流行病学、临床特点、发病机制、辅助检查及其治疗进行综述,以求进一步认识他们之间的关系。

表1 IAC与癫痫的相关性研究汇总

文献	研究目的	研究类型	研究对象	结果	结论
1997年,Arroyo等	调查IAC与癫痫病灶的关系	回顾性研究	在癫痫诊所接受CT或MRI扫描、发作间期脑电图或发作期脑电图的患者	仅有4例(23.5%)患者的癫痫灶邻近囊肿	IAC常是癫痫患者偶然发现的,并不一定反映癫痫灶的位置
2002年,Yalcin等	确定IAC、癫痫发作类型和脑电图异常之间的可能关系	回顾性研究	20名IAC并癫痫的门诊随访患者	只有1例患者的癫痫发作类型和脑电图异常与IAC的位置相对应	IAC可能与特定的癫痫发作类型和脑电图灶无关
2019年,Del Brutto等	评估幕上蛛网膜囊肿(SACs)是否与癫痫发作/癫痫相关	横断面研究	年龄≥20岁的阿塔华帕居民	比值比[OR]=1.71;95%CI 0.22-13.3;P=0.607	SACs与癫痫发作/癫痫之间缺乏关联
2022年,Orduna等	阐明癫痫患者的IAC手术治疗是否有效	回顾性研究	2例癫痫类型和致痫灶与IAC部位相吻合的患者	1例手术治疗无效,另1例无症状(未接受药物或手术治疗)	IAC和癫痫之间没有因果关系
2002年,Maria等	确定在儿科人群中IAC最常见的神经体征,并评估囊肿的定位和临床特征之间是否有相关性	回顾性研究	45例IAC患者,年龄2-17岁	IAC对颞叶区域有强烈的偏好,并在31%的病例中与癫痫相关。IAC伴发癫痫患者明显偏向于左颞区(92%的病例)	癫痫患者与左颞部蛛网膜囊肿之间存在很强的相关性
2017年,Nikolić等	研究与健康对照组相比,局灶性癫痫患者中IAC的频率	回顾性病例对照研究	接受视频脑电图监测的180例患者和114例健康对照者	局灶性癫痫组IAC的比例较高(19/180;10.5%),健康对照组(3/114;2.6%)(P=0.012)	IAC多见于局灶性癫痫患者。局灶性癫痫和AC之间的明确联系是可能的

1 IAC并发癫痫的流行病学

IAC占有颅内占位性病变的1.7%^[13],成人患病率约为1.4%,儿童患病率为2.6%^[2,14]。Rabiei等^[15]的一项基于人群的研究表明,在年龄大于70岁的1235名群体中,IAC的发生率为2.3%(n=29),IAC患者与对照组(n=290例)均未伴有癫痫,两组患者在头痛、头晕、头部外伤、痴呆、抑郁或既往髋部骨折的发生率上也均无差异。Nikolić等^[11]研究了健康者与局灶性癫痫患者IAC的频率,与健康对照组(3/114,2.6%)相比,在局灶性癫痫组中发现IAC的比例更高(19/180,10.6%)。Hall等^[16]对2007年至2016年间诊断为IAC的485例患者进行了病例回顾研究,其中425例(87.6%)无症状,癫痫发作有41例(8.5%)。Del Brutto等^[9]在年龄≥20岁的1157名阿塔华帕居民中发现,计算机断层扫描显示有25人(2.2%)有幕上蛛网膜囊肿(supratentorial Arachnoid cysts, SACs)。25例SACs中发现癫痫1例,患病率为4%(1/25),同一人群没有SACs的1132例研究对象中癫痫患病率为2.7%(31/1132),两者间没有统计学差异。综上,IAC并发癫痫的患病率文献报道存在较大差异(0.0%~8.5%),与未患IAC的癫痫患病率是否存在统计学差异尚不确定,需要基

于人群的大样本进行进一步研究。

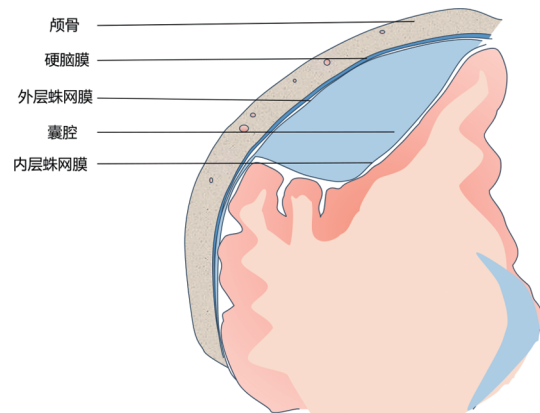


图1 IAC示意图

2 IAC并发癫痫的临床特点

2.1 IAC的临床特点

IAC是颅内囊肿中最常见的,在儿童颅内囊肿中可达64.1%^[17]。IAC通常在CT或磁共振检查时偶然发现,大多数没有症状(87.6%),发病率约为1.4%,男女发病率是

否有差异报道不一^[2,15],部分研究发现男性发病率高于女性。IAC单侧出现较多,且多见于左侧,以中颅窝囊肿最为常见(约34%~50%),后颅窝次之,男性倾向于位于颞窝,女性倾向于位于桥小脑角(pontine cerebellar angle)^[14,16,18]。有研究指出,蝶鞍和鞍上囊肿更可能出现症状,而中颅窝囊肿出现症状的可能性较小。

2.2 IAC并发癫痫的临床特点

2.2.1 癫痫发作与年龄和位置可能无关

部分研究显示,有症状的IAC患者明显更年轻,幕上IAC与癫痫发作高度相关,颞部囊肿与癫痫发作的关系更大。在儿童症状性IAC患者中,癫痫发作占比可达47.4%,为最常见的主诉^[10]。然而,IAC本就于儿童中发现较多并主要位于幕上间隙,且较多儿童IAC继发于头部外伤。因此,年轻、幕上的AC患者更易并发癫痫的结论可能需要进一步的验证。近年来,各部位蛛网膜囊肿伴发癫痫的病例均见报道。Aljuboori等^[19]报道了1例全面性癫痫发作的鞍上蛛网膜囊肿患者,Li等^[20]报道了1例硬膜外蛛网膜囊肿并发癫痫的患者,Gan等^[21]报道了1例与小脑蛛网膜囊肿相关的癫痫。由此看来,癫痫发生与否似乎和IAC的位置没有明确相关性。

2.2.2 癫痫发作与囊肿体积可能无关

部分病例报道,即使蛛网膜囊肿巨大,IAC患者可能出现其他临床症状或到较晚时才偶然发作,Nasr等^[22]报道了1例巨大IAC女性患者到43岁才第一次发作,De Longpre等^[23]报道了1例长12.3 cm,宽16.5 cm,高7.9 cm的巨型IAC,囊肿在右半球引起颞叶上部、后部以及中线结构移位,然而该患者在27岁时才首次发作。Yavuz等^[24]报道了1例18个月男婴出现巨大的额颞顶AC相关的左侧上睑下垂。Khouali等^[25]报道了1例11个月女婴发生IAC相关的巨头畸形,他们认为1岁以下的婴儿在囊肿定位和增大方面与年龄较大的儿童和成人的IAC明显不同。因此,对不同年龄段的IAC并发症进行进一步研究可能是需要的。

2.2.3 IAC与特定癫痫类型和脑电图相关性差

靳俊功等^[26]研究了64例颞叶AC并发癫痫的患者,发现囊肿的位置和大小与癫痫类型和脑电图异常类型无明显相关性。Yalçın等^[8]在8例IAC并发癫痫的患者中发现,仅1例患者的异常脑电图与蛛网膜囊肿病灶位置对应。Mackle等^[27]报道了1例IAC患者的临床病史和影像学异常疑似引起右半球癫痫发作,但脑电图显示结构正常的左半球有局灶性慢波。以上结果表明,IAC与特定癫痫类型和脑电图相关性差,蛛网膜囊肿并发癫痫可能存在更复杂的病因。

2.3 IAC并发癫痫的辅助检查

2.3.1 影像学检查

使用CT脑池造影确定囊肿和蛛网膜下腔间的流动,

有助于确定是否需要手术。基于动态CT池造影的分类有助于确定手术指征。一些有症状的完全交通性IAC患者可能不需要手术干预^[28],使用Gd-DTPA作为造影剂的磁共振池对儿童IAC的诊断和治疗具有重要的临床价值,基于动态MR脑池造影的分类有助于提出手术建议^[29]。

2.3.2 脑电图

分析患者脑电图与IAC的位置关系在IAC并发癫痫患者的手术治疗中尤为重要。对于大脑解剖结构复杂的患者来说,确保颅内电极的稳定性是一项技术挑战,Hoyt等^[30]提出在治疗蛛网膜囊肿患者的局灶性药物难治性癫痫时,可在颅内脑电图监测期间使用纤维蛋白封闭剂将硬膜下电极固定到凹陷的皮质表面,以稳定电极。

2.3.3 神经心理学评估

早期评估IAC患者的发育迟缓和神经精神问题是重要的,在儿童IAC患者中,大约1/4患有精神或运动发育迟缓,少数儿童被诊断为神经精神疾病。IAC与认知功能的损害有关,癫痫发作也对认知有负面影响^[31]。Sandvik等^[32]建议使用全面且经过验证的神经心理学评估工具标准化评估症状以及术后结果,他们发现一些颞叶AC对一般认知能力有负面影响,且这种损伤可以通过手术得到改善。Arslan等^[33]表示,快速轻度认知障碍筛查测试(The Quick Mild Cognitive Impairment Screen, QMCI)是评估癫痫患者认知状态的一种有效、实用的方法。Kwiatkowska等^[34]报道了1例学生在行囊肿开窗术后,出现了术前未曾出现的癫痫发作和认知功能减退,由于缺乏术前的神经心理学评估,难以解释不良结果出现的原因。因此,新诊断的患者应尽快进行认知功能评估。

3 IAC并发癫痫的机制

3.1 占位效应

传统观点认为,IAC的症状通常是对周围颅内组织的占位引起的,虽然多数IAC在整个生命周期中都保持稳定,但有些IAC可以扩张和压缩周围的结构,通过局部占位效应引起头痛、运动或感觉障碍和癫痫发作等症状。有文献报道,术前囊肿大于3 cm的患者占位效应明显,更容易诱发癫痫。IAC扩张的机制有以下四种:①囊内表面CSF分泌;②囊性内容物与脑脊液之间的渗透梯度;③囊肿与蛛网膜下腔之间的狭缝阀机制;④静脉或动脉源性囊内液体搏动。

3.2 高血管壁切应力

李宛凌等^[35]提出,IAC通过其占位效应使得邻近血管狭窄,继而血管壁切应力增高,从而引起癫痫。他们通过建立血管模型进行血流动力学分析发现,IAC伴发癫痫患者与IAC不伴发癫痫患者的颞区脑血管压力变化十分相似,血压参数也十分接近,而IAC伴发癫痫患者邻近血管的平均壁面切应力大于未伴发癫痫患者。有研究认

为,高血管壁切应力可能通过影响血脑屏障的完整性而引起癫痫^[36]。

3.3 遗传因素

Nikolić等^[11]曾推测IAC与癫痫可能有共同的遗传病因。多组学分析发现,IAC相关基因在染色质修饰中富集,并在对神经和脑膜发育至关重要的妊娠中期转录网络中融合^[37]。IAC和正常蛛网膜样本有9个基因表达不同: *ASGR1*、*DPEP2*、*SOX9*、*SHROOM3*、*A2BP1*、*ATP10D*、*TRIMLI*、*NMU*在AC中表达下调,而*BEND5*表达上调^[38]。Li等^[39]发现延伸蛋白4(elongation protein 4, ELP4) rs986527多态性影响IAC患者临床症状发生率及TNF- α 、IL-1 β 表达水平,提示ELP4与IAC的发病机制有关。Wang等^[40]报道了1例7岁女童入院前发作全身性强直阵挛性癫痫,她6岁的表妹9个月后出现头痛,磁共振证实两个女孩均存在IAC,Sanger测序结果显示精氨酸-谷氨酸二肽重复序列(RERE)存在杂合错义突变,推测RERE的突变可能与家族性IAC的发病机制有关。因此,对IAC患者进行基因检测和神经行为随访是值得的,以上基因是否与癫痫相关值得进一步研究。

有学者提出脑脊液流动障碍、颅内高压、局部脑组织功能障碍、梗阻性脑积水也可能是IAC出现癫痫等症状的原因。

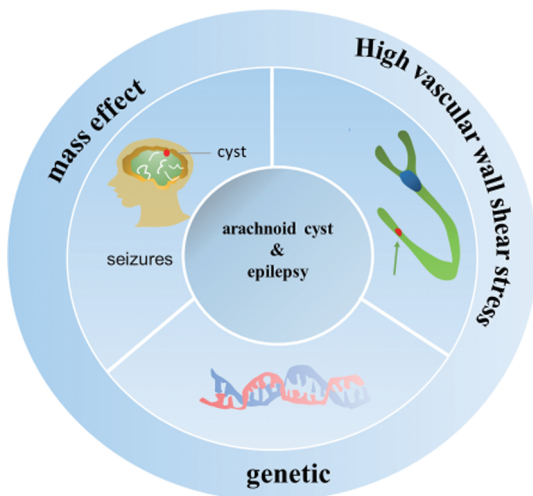


图2 蛛网膜囊肿并发癫痫可能的机制示意图

4 IAC并发癫痫的治疗

4.1 药物治疗

由于IAC维持患者重要的神经功能,因此可采取保守方法治疗。研究报道,IAC并发癫痫通过药物治疗可以控制发作。Macklet等^[27]报道了1名IAC伴癫痫发作的患者在接受拉莫三嗪治疗后6个月内无发作,Nasr等^[22]报道了1例巨大IAC伴发局灶性持续性癫痫患者用丙戊酸钠和左乙拉西坦片等抗癫痫药物完全控制了癫痫发作。

破裂的IAC可能引起癫痫发作,乙酰唑胺是一种安全有效的治疗破裂IAC的选择,其通过减少脑脊液的生成来降低颅内压^[41]。然而,尚不清楚药物治疗的长期效果。

4.2 手术治疗

IAC并发癫痫是否应该移除IAC尚存在争议。Koch^[42]通过分析76例患者术后IAC大小和癫痫发作,发现IAC继发性癫痫患者在IAC容量降低的情况下癫痫发作将得到改善。然而,Tamimi等^[43]的研究显示囊肿体积减小百分比和残余体积与手术疗效无关。多数学者认为,伴有难治性癫痫、EEG和MRI证实IAC与局灶性癫痫之间的关系、非沟通性囊肿、囊肿生长或破裂迹象是手术的指征。

术前确定IAC与癫痫的关系至关重要,所有IAC伴发癫痫患者必须仔细寻找可能存在的其他结构异常,若考虑IAC可能与癫痫无关,可能仅需要对其他异常结构进行手术,如颞叶发育不良、海马硬化等^[44]。IAC并发癫痫的手术方式包括囊肿切除术、立体定向抽吸术、囊肿-腹腔分流术、显微外科开窗和内镜开窗,内镜开窗、显微手术开窗是最常用的手术方法^[45]。显微手术和内镜手术同样有效,但内镜开窗术由于创伤小、安全性高而被高度推荐^[46]。

4.2.1 内镜开窗

颞叶癫痫患者在内镜下行蛛网膜囊肿开窗术的预后良好^[47],Guler等^[48]认为,内镜开窗治疗大脑外侧裂AC是开颅手术和囊肿腹腔分流术的良好替代,开窗数量越多,二次手术的可能性越小。Refaee等^[49]认为,内镜下脑桥中脑侧膜开窗是脑脊液从囊肿流向基底池(特别是桥小脑池)的捷径,可增加内镜治疗中颅窝AC的疗效,这项技术对脑脊液在基底池内流动的影响还需要进一步的研究。有研究报道,囊肿开窗治疗IAC在某些情况下可能引起神经心理学症状,如失语症、认知能力恶化、记忆功能障碍等^[45]。

4.2.2 显微镜手术

对于未破裂的症状性颞叶AC的管理,显微镜手术似乎比分流或内镜更有效的治疗方法,无症状期更长,并发病更少^[50]。Elkheshin等^[51]对25例症状性颞部AC患儿采用眼眶上锁孔显微手术开窗,69%患者的癫痫得到改善,并发症风险较低,临床和神经影像学均有较好的改善。Sajko^[52]等报道1例IAC相关的右颞叶药物难治性癫痫进行显微开窗术后囊肿体积减小,癫痫发作减少,最终完全无癫痫发作。Sinurat等^[53]报道了3例伴头痛和癫痫发作的中颅窝AC患者行显微手术开窗后,随访1年头痛消失,在服用低剂量苯妥英钠后再也没有发作过。Stanishevskiy等^[54]报道了1例伴脑电图癫痫样活动的右半球巨大AC在行显微外科造瘘术后,异常脑电图罕见的正常化。

5 手术并发症

虽然囊肿开窗和分流可以减轻或消除临床症状,但手术并发症也有时会发生。研究发现,分流至颅外可能发生感染、引流过度,导致头痛、低颅内压。一项Meta分析显示,颅外分流组术后感染率高于颅内引流组^[55]。AC切除或开窗后常出现复发、急性发展的脑积水,小于2岁的中窝AC患者开窗术后硬膜下积液或脑积水的发生率升高^[56]。一项研究^[16]报道了术后硬膜下积液的可能原因:①大量脑脊液不能迅速吸收,脑脊液通过内壁开窗进入硬膜下腔;②脑组织长期受压后发育不良,脑组织缓慢重新扩张。进一步研究颅内脑脊液的流体力学可以更好地了解这些并发症的原因。

6 总结与展望

现有研究发现IAC的位置和大小与癫痫的类型和脑电图类型无关,IAC体积减小的百分比和残余体积与手术疗效无关。因此,IAC与癫痫之间可能没有因果关联。然而,现有研究局限在回顾性研究、样本量小、存在较多选择偏移,其关联的探索需要在进一步的大样本、前瞻性研究或循证医学中进行。目前,部分文献报道IAC在家族中发生,有学者提出遗传可能是IAC和癫痫的共同病因,IAC并发癫痫是否由共同致病基因引起有待进一步探索。由于癫痫的症状较明显,IAC并发癫痫的认知能力及其他精神疾病常常被忽略,神经心理学检查在IAC并发癫痫的患者中有待普及。IAC并发癫痫的原因可能是囊肿的占位效应,然而在巨大IAC中也可不发生癫痫,因此在把癫痫归因于AC时应当谨慎,对IAC并发癫痫的治疗应当积极寻找引起癫痫的真正原因和致痫灶。有的IAC并发癫痫的手术治疗效果良好,而有的IAC并发癫痫的手术治疗无效,这可能与IAC占位的时间有关,目前对IAC占位时间的研究尚未见文献报道,加强无症状IAC患者的随访可能为我们探索IAC与癫痫的关联及其治疗提供线索。

参 考 文 献

- [1] RABIEI K, TISELL M, WIKKELSØ C, et al. Diverse arachnoid cyst morphology indicates different pathophysiological origins [J]. *Fluids Barriers CNS*, 2014, 11(1): 5.
- [2] AL-HOLOU WN, TERMAN S, KILBURG C, et al. Prevalence and natural history of arachnoid cysts in adults[J]. *J Neurosurg*, 2013, 118(2): 222-231.
- [3] ORDUNA MARTÍNEZ J, LÓPEZ PISÓN J, CURTO SIMÓN B, et al. Intracranial arachnoid cysts and epilepsy in children: should this be treated surgically? Our 29-year experience and review of the literature[J]. *Neurocirugia (Astur : Engl Ed)*, 2022, 33(4): 157-164.
- [4] MORMONT E, DORBAN S, GUSTIN T. Parkinsonism and cognitive impairment due to a giant frontal arachnoid cyst and improving after shunting[J]. *Acta Neurol Belg*, 2017, 117(1): 347-349.
- [5] GENİŞ B, COŞAR B. A case of arachnoid cyst presenting with cognitive impairment and hypomania symptoms[J]. *Turk Psikiyatri Derg*, 2020, 31(2): 131-136.
- [6] THIJS RD, SURGES R, O'BRIEN TJ, et al. Epilepsy in adults [J]. *Lancet*, 2019, 393(10172): 689-701.
- [7] ARROYO S, SANTAMARIA J. What is the relationship between arachnoid cysts and seizure foci[J]. *Epilepsia*, 1997, 38(10): 1098-1102.
- [8] YALÇIN AD, ONCEL C, KAYMAZ A, et al. Evidence against association between arachnoid cysts and epilepsy[J]. *Epilepsy Res*, 2002, 49(3): 255-260.
- [9] DEL BRUTTO OH, MERA RM, KIERNAN J, et al. Supratentorial arachnoid cysts and seizures/epilepsy: a population study in community dwellers aged ≥ 20 years[J]. *Epilepsia*, 2019, 60(8): e83-e87.
- [10] MAZURKIEWICZ-BEŁDZIŃSKA M, DILLING-OSTROWSKA E. Presentation of intracranial arachnoid cysts in children: correlation between localization and clinical symptoms[J]. *Med Sci Monit*, 2002, 8(6): CR462-CR465.
- [11] NIKOLIĆ I, RISTIĆ A, VOJVODIĆ N, et al. The association of arachnoid cysts and focal epilepsy: hospital based case control study[J]. *Clin Neurol Neurosurg*, 2017, 159: 39-41.
- [12] 程阳泉, 韩劲松, 熊先. 颅内蛛网膜囊肿继发癫痫的临床研究[J]. *首都医科大学学报*, 2004, 25(3): 374-376.
- [13] JANSEN PR, DREMMEN M, VAN DEN BERG A, et al. Incidental findings on brain imaging in the general pediatric population[J]. *N Engl J Med*, 2017, 377(16): 1593-1595.
- [14] AL-HOLOU WN, YEW AY, BOOMSAAD ZE, et al. Prevalence and natural history of arachnoid cysts in children[J]. *J Neurosurg Pediatr*, 2010, 5(6): 578-585.
- [15] RABIEI K, JARAJ D, MARLOW T, et al. Prevalence and symptoms of intracranial arachnoid cysts: a population-based study[J]. *J Neurol*, 2016, 263(4): 689-694.
- [16] HALL S, SMEDLEY A, SPARROW O, et al. Natural history of intracranial arachnoid cysts[J]. *World Neurosurg*, 2019, 126: e1315-e1320.
- [17] DIRIK MA, SANLIDAG B. Intracranial cysts: incidental or neurodevelopmental[J]. *Childs Nerv Syst*, 2023, 39(3): 775-780.
- [18] HELLAND CA, LUND-JOHANSEN M, Location WESTER K., sidedness, and sex distribution of intracranial arachnoid cysts in a population-based sample[J]. *J Neurosurg*, 2010, 113(5): 934-939.
- [19] ALJUBOORI Z, BURKE W, YEO H, et al. Orbitofrontal approach for the fenestration of a symptomatic sellar arachnoid cyst[J]. *Surg Neurol Int*, 2020, 11: 10.
- [20] LI LY, ALI M, MENEZES AH, et al. Intracranial extradural arachnoid cyst in a child[J]. *Childs Nerv Syst*, 2017, 33(12): 2201-2204.
- [21] GAN YC, CONNOLLY MBC, STEINBOK P. Epilepsy associated with a cerebellar arachnoid cyst: seizure control

- following fenestration of the cyst[J]. *Childs Nerv Syst*, 2008, 24(1): 125-134.
- [22] NASR MJ, ZOHREVAND AH, ALIZADEH KHATIR A. Late onset epilepsy partialis continua in a middle-aged patient with huge arachnoid cyst[J]. *Caspian J Intern Med*, 2021, 12(Suppl 2): S464-S466.
- [23] DE LONGPRE J. Large arachnoid cyst[J]. *N Engl J Med*, 2017, 376(23): 2265.
- [24] YAVUZ S, ILHAN HD, CAKIN H. A rare case of pediatric ptosis: coexistence of giant intracranial arachnoid cyst and facial asymmetry[J]. *J Fr Ophthalmol*, 2023, 46(4): 388-392.
- [25] KHOULALI M, OULALI N, RAOUZI N, et al. Giant arachnoid cyst associated with an orbital meningocele: a case report and cystoperitoneal shunt management[J]. *Pediatr Neurosurg*, 2021, 56(1): 50-55.
- [26] 靳俊功, 张莹, 孙崇阳, 等. 颞叶蛛网膜囊肿伴癫痫患者的临床相关特点[J]. *临床医学研究与实践*, 2021, 6(5): 119-121.
- [27] MACKLE T, WILE D. Arachnoid cysts and adult onset epilepsy[J]. *CMAJ*, 2017, 189(7): E280.
- [28] WANG X, CHEN JX, YOU C, et al. CT cisternography in intracranial symptomatic arachnoid cysts: classification and treatment[J]. *J Neurol Sci*, 2012, 318(1/2): 125-130.
- [29] TAN Z, LI YX, ZHU FJ, et al. Children with intracranial arachnoid cysts: classification and treatment[J]. *Medicine (Baltimore)*, 2015, 94(44): e1749.
- [30] HOYT AT, LAVIOLETTE PS, LEW SM. Fibrin sealant to prevent subdural electrode migration during intracranial electroencephalographic monitoring in a patient with a large arachnoid cyst[J]. *J Neurosurg Pediatr*, 2014, 14(1): 115-119.
- [31] GJERDE PB, SCHMID M, HAMMAR A, et al. Intracranial arachnoid cysts: impairment of higher cognitive functions and postoperative improvement[J]. *J Neurodev Disord*, 2013, 5(1): 21.
- [32] SANDVIK U, ADOLFSSON T, JACOBSON DN, et al. Cognition in children with arachnoid cysts[J]. *J Clin Med*, 2020, 9(3): 850.
- [33] ARSLAN G, DEMIR B. Cognitive impairment in epilepsy patients and its correlations[J]. *Appl Neuropsychol Adult*, 2024, 31(6): 1405-1410.
- [34] KWIATKOWSKA K, MILCZAREK O, DEBICKA M, et al. Epilepsy and cognitive deterioration as postoperative complications of the arachnoid cyst fenestration: case report[J]. *Clin Neuropsychol*, 2022, 36(6): 1599-1609.
- [35] 李宛凌, 夏逸林, 许霄, 等. 颅内蛛网膜囊肿占位诱发癫痫的影像及血流动力学研究[J]. *华西医学*, 2022, 37(11): 1641-1645.
- [36] LÖSCHER W, FRIEDMAN A. Structural, molecular, and functional alterations of the blood-brain barrier during epileptogenesis and epilepsy: a cause, consequence, or both[J]. *Int J Mol Sci*, 2020, 21(2): 591.
- [37] KUNDISHORA AJ, ALLINGTON G, MCGEE S, et al. Multiomic analyses implicate a neurodevelopmental program in the pathogenesis of cerebral arachnoid cysts[J]. *Nat Med*, 2023, 29(3): 667-678.
- [38] AARHUS M, HELLAND CA, LUND-JOHANSEN M, et al. Microarray-based gene expression profiling and DNA copy number variation analysis of temporal fossa arachnoid cysts[J]. *Cerebrospinal Fluid Res*, 2010, 7: 6.
- [39] LI K, KONG DS, ZHANG J, et al. Association between ELP4 rs986527 polymorphism and the occurrence and development of intracranial arachnoid cyst[J]. *Brain Behav*, 2019, 9(12): e01480.
- [40] WANG YB, CUI JY, QIN XW, et al. Familial intracranial arachnoid cysts with a missense mutation (c. 2576C > T) in RERE: a case report[J]. *Medicine (Baltimore)*, 2018, 97(50): e13665.
- [41] WATSON I, MCDONALD PJ, STEINBOK P, et al. Acetazolamide to treat symptomatic ruptured arachnoid cysts: illustrative cases[J]. *J Neurosurg Case Lessons*, 2022, 3(16): CASE21462.
- [42] KOCH CA, MOORE JL, VOTH D. Arachnoid cysts: how do postsurgical cyst size and seizure outcome correlate[J]. *Neurosurg Rev*, 1998, 21(1): 14-22.
- [43] TAMIMI AF, RYALAT NTAL, QAISI AKAL, et al. Microsurgical fenestration of intracranial arachnoid cysts: volumetric analysis and clinical outcome[J]. *Pediatr Neurosurg*, 2021, 56(1): 35-44.
- [44] KRISHNAN P, CHATTOPADHYAY A, SAHA M. Periventricular nodular heterotopia, frontonasal encephalocele, corpus callosal dysgenesis and arachnoid cyst: a constellation of abnormalities in a child with epilepsy[J]. *J Pediatr Neurosci*, 2014, 9(3): 273-275.
- [45] GANGEMI M, SENECA V, COLELLA G, et al. Endoscopy versus microsurgical cyst excision and shunting for treating intracranial arachnoid cysts[J]. *J Neurosurg Pediatr*, 2011, 8(2): 158-164.
- [46] CHEN Y, FANG HJ, LI ZF, et al. Treatment of middle cranial fossa arachnoid cysts: a systematic review and meta-analysis[J]. *World Neurosurg*, 2016, 92: 480-490.e2.
- [47] COUVREUR T, HALLAERT G, VAN DER HEGGEN T, et al. Endoscopic treatment of temporal arachnoid cysts in 34 patients [J]. *World Neurosurg*, 2015, 84(3): 734-740.
- [48] GULER TM, SAHINOGLU M, HESEN, et al. Effectiveness of multiple endoscopic fenestrations for the treatment of sylvian fissure arachnoid cysts: a multicenter study[J]. *Childs Nerv Syst*, 2023, 39(1): 121-125.
- [49] REFAEE EEL, ELBAROODY M. Endoscopic fenestration of arachnoid cysts through lateral pontomesencephalic membranotomy: technical note and case series[J]. *World Neurosurg*, 2021, 148: 54-64.
- [50] AMELOT A, BECCARIA K, BLAUWBLOMME T, et al. Microsurgical, endoscopic, and shunt management of pediatric temporosylvian arachnoid cysts: a comparative study[J]. *J Neurosurg Pediatr*, 2019, 23(6): 749-757.
- [51] ELKHESHIN S, SOLIMAN A. Supraorbital keyhole

- microsurgical fenestration of symptomatic temporal arachnoid cysts in children: advantages and limitations[J]. Turk Neurosurg, 2017, 27(5): 772-778.
- [52] SAJKO T, HEĆIMOVIĆ H, BORIĆ M, et al. Complete resolution of medically refractory temporal lobe epilepsy after arachnoid cyst fenestration[J]. Acta Clin Croat, 2011, 50(4): 589-593.
- [53] SINURAT R. Severe headache and seizure free after microscopic fenestration craniotomy of middle Fossa arachnoid cyst: case series[J]. Int J Surg Case Rep, 2022, 94: 107101.
- [54] STANISHEVSKIY A, GIZATULLIN S, DAVYDOV D. Giant arachnoid cyst in adult presented with secondary epileptiform activity[J]. Surg Neurol Int, 2021, 12: 418.
- [55] GONG W, WANG XD, LIU YT, et al. Intracranial drainage versus extracranial shunt in the treatment of intracranial arachnoid cysts: a meta-analysis[J]. Childs Nerv Syst, 2022, 38(10): 1955-1963.
- [56] DONG FY, ZHANG SJ, XU Y, et al. Surgical fenestration might not be the best option for very young patients with middle fossa arachnoid cysts[J]. Childs Nerv Syst, 2021, 37(4): 1307-1312.

责任编辑:王荣兵