



电子、语音版

·论著·

## 神经内镜技术在原发性桥脑出血开颅血肿清除术中的应用与效果

单春格, 邱会斌, 常丙林

濮阳市安阳地区医院神经外一科, 河南 安阳 455000

**摘要:**目的 探讨神经内镜联合显微镜开颅血肿清除术治疗原发性桥脑出血(PPH)的效果与安全性。方法 回顾性分析2016年1月—2023年8月于濮阳市安阳地区医院住院治疗的PPH患者66例。研究组(26例)采用神经内镜联合显微镜开颅血肿清除术,对照组(40例)采用单纯显微镜下开颅血肿清除术。评估两组患者术后血肿清除率、术后并发症发生率、术后病死率、术后1周格拉斯哥昏迷评分(GCS)及术后6个月格拉斯哥预后评分(GOS)情况。结果 研究组与对照组术后血肿清除率[(93.5±5.4)% vs. (85.8±8.7)%]、术后1周GCS(9.3±1.2 vs. 8.2±1.5)及术后6个月GOS(3.3±1.3 vs. 2.6±1.3)相比,差异均有统计学意义( $P < 0.05$ ),研究组均高于对照组。但两组术后再出血率、病死率比较,差异无统计学意义( $P > 0.05$ )。结论 对PPH患者行显微开颅血肿清除术时,联合应用神经内镜技术可能有助于减少视野盲区,提高血肿清除率并降低术后再出血风险,同时减少术中神经功能损害,改善患者预后。

**关键词:**原发性桥脑出血;神经内镜;显微开颅血肿清除术;预后

中图分类号:R651.12

DOI:10.16636/j.cnki.jinn.1673-2642.2025.02.005

## Application and effectiveness of neuroendoscopy in craniotomy for hematoma clearance in treatment of primary pontine hemorrhage

SHAN Chungge, QIU Huibin, CHANG Binglin

First Department of Neurosurgery, Anyang Regional Hospital of Puyang, Anyang, Henan 455000, China

**Abstract:** **Objective** To investigate the efficacy and safety of neuroendoscopy combined with microscopic craniotomy for hematoma clearance in the treatment of primary pontine hemorrhage (PPH). **Methods** A retrospective analysis was performed for 66 patients with PPH who were hospitalized and treated in Anyang Regional Hospital of Puyang from January 2016 to August 2023. The 26 patients in the study group were treated with neuroendoscopy combined with microscopic craniotomy for hematoma clearance, and the 40 patients in the control group were treated with microscopic craniotomy for hematoma clearance alone. The two groups were assessed in terms of postoperative hematoma clearance rate, the incidence rate of postoperative complications, postoperative mortality, Glasgow coma scale (GCS) score at 1 week after surgery, and Glasgow outcome scale (GOS) score at 6 months after surgery. **Results** Compared with the control group, the study group had significantly higher postoperative hematoma clearance rate [(93.5±5.4)% vs (85.8±8.7)%,  $P < 0.05$ ], GCS score at 1 week after surgery (9.3±1.2 vs 8.2±1.5,  $P < 0.05$ ), and GOS score at 6 months after surgery (3.3±1.3 vs 2.6±1.3,  $P < 0.05$ ). However, there was no statistically significant difference in the postoperative rebleeding and mortality rates between the two groups ( $P > 0.05$ ). **Conclusions** For patients with PPH undergoing microscopic craniotomy for hematoma clearance, neuroendoscopy can help to reduce blind spots in the visual field, increase hematoma clearance rate, and reduce the risk of postoperative rebleeding and intraoperative neurological damage, thereby improving the prognosis of patients.

**Keywords:** primary pontine hemorrhage; neuroendoscopy; microscopic craniotomy for hematoma clearance; prognosis

收稿日期:2024-08-22;修回日期:2025-03-06

作者简介:单春格(1979—),女,神经外科副主任医师,硕士研究生,新乡医学院、河南护理职业学院兼职教授,擅长内镜辅助下的脑出血微创治疗、垂体瘤经鼻蝶手术治疗、烟雾病颅内外动脉搭桥、颈动脉狭窄剥脱手术。Email:19568175@qq.com。

原发性桥脑出血(primary pontine hemorrhage, PPH)是脑出血中严重的类型之一,其发病原因主要被认为是在长期高血压基础上由于脑动脉粥样硬化及微小动脉瘤样扩张引起血管壁的弹性减弱。虽然PPH仅占有原发性脑出血的6%~10%,但其致死率及致残率极高<sup>[1]</sup>。因桥脑解剖位置深在、结构复杂且内有多个生命中枢,以往对PPH患者多倾向于内科保守治疗。随着显微外科技术的进步,各大神经疾病中心逐渐开展了PPH显微开颅血肿清除术,并为部分患者带来了益处,但目前神经内镜技术在PPH手术中的作用尚有争议<sup>[2]</sup>。本研究探讨了神经内镜联合显微镜开颅血肿清除术治疗PPH的效果与安全性。

## 1 资料与方法

### 1.1 研究对象

回顾性分析2016年1月—2023年8月于濮阳市安阳地区医院神经外科住院手术治疗的PPH患者66例。纳入标准包括:①头颅CT证实桥脑出血,且血肿量 $\geq 5$  mL;②患者术前格拉斯哥昏迷评分(Glasgow coma scale, GCS) $\leq 8$ 分;③患者年龄 $< 80$ 岁;④患者家属有手术治疗意愿。排除标准:①继发性桥脑出血性疾病如海绵状血管瘤等;②GCS 3分或入院时生命体征不稳定;③凝血功能障碍或合并其他器官功能衰竭。本研究经濮阳市安阳地区医院医学伦理委员会批准(2024-16B-01)。

根据治疗方式的不同分为研究组(26例)和对照组(40例)。研究组:男性15例,女性11例;平均年龄(58.8 $\pm$ 7.1)岁;术前GCS(6.2 $\pm$ 1.2)分;出血量(8.2 $\pm$ 1.7)mL。对照组:男性22例,女性18例;平均年龄(59.8 $\pm$ 5.5)岁;术前GCS(6.1 $\pm$ 1.1)分;出血量(7.9 $\pm$ 1.6)mL。两组患者术前一般资料、术前出血量和术前GCS比较,差异均无统计学意义( $P > 0.05$ )。

### 1.2 治疗方法

两组患者入院后给予常规吸氧、心电监护、控制血

压、抑酸、镇静、止血、脱水、应用营养神经药物等治疗,必要时行气管切开,同时防治肺部感染、深静脉血栓形成等并发症,术前如有急性脑积水先行脑室外引流。

对照组:采用单纯显微镜下开颅血肿清除术,开颅方式包括颞下入路、乙状窦后入路及枕下后正中入路,根据血肿位置、血肿破入脑室情况及术者经验等选择一种合适入路方式。研究组:开颅方式同对照组,采用神经内镜联合显微镜下清除血肿,利用神经内镜装置充分照明术野,配合显微镜下三维视野寻找桥脑内血肿最薄处切开,或沿血肿破溃处进入血肿腔内轻轻吸除血肿。利用神经内镜观察血肿腔深部情况,充分清除血肿腔内残余血肿,明确出血点并充分止血,同时避免牵拉、损伤周围脑干组织,冲水后常规关颅。

### 1.3 疗效评估

术后复查CT评估血肿清除率,血肿清除率=(术前血肿体积-术后第1天血肿体积)/术前血肿体积 $\times 100\%$ ,其中血肿体积以多田公式计算( $V=1/2 \times a \times b \times c$ );评估术后并发症包括肺部感染、颅内感染、脑积水、再出血等的发生情况;术后1周进行GCS(存活患者)评估;术后6个月随访,对两组患者进行格拉斯哥预后评分(Glasgow outcome scale, GOS)评估预后。

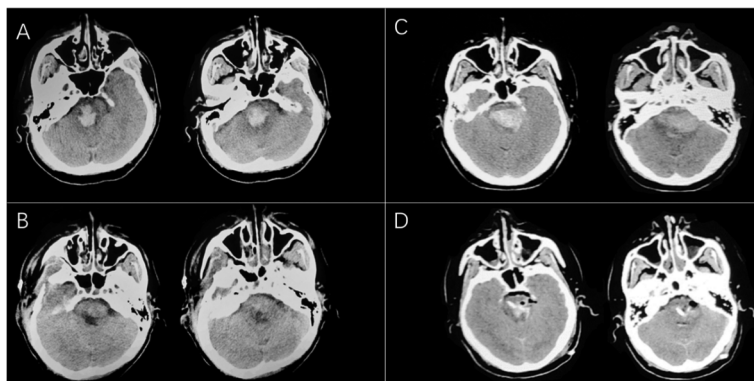
### 1.4 统计学方法

采用Graphpad v8.0软件进行数据统计分析。计量资料以均数 $\pm$ 标准差( $\bar{x} \pm s$ )表示,比较采用独立样本 $t$ 检验,如两组方差不齐则采用Welch's校正。计数资料以例(%)表示,比较采用 $\chi^2$ 检验或其校正公式。以 $P < 0.05$ 为差异有统计学意义。

## 2 结果

### 2.1 两组患者血肿清除率

两组术后复查CT计算血肿清除率,研究组血肿清除率为(93.5 $\pm$ 5.4)%,高于对照组(85.8 $\pm$ 8.7)%,差异具有统计学意义( $t=4.444, P=0.000$ )。



研究组中1例54岁男性的术前(A)、术后(B)CT图像,显示桥脑血肿基本完全清除;对照组中1例50岁男性的术前(C)、术后(D)CT图像,显示桥脑血肿大部分清除。

图1 两组典型病例术前、术后CT图像

## 2.2 两组患者术后并发症发生率、病死率

两组患者术后肺部感染、颅内感染、脑积水及再出血等并发症的发生情况比较,差异无统计学意义( $P>0.05$ )。见表1。研究组术后死亡4例,病死率为15.4%,对照组术后死亡11例,病死率为27.5%,两组间比较,差异无统计学意义( $\chi^2=1.317, P=0.251$ )。

表1 两组患者术后并发症发生率 例(%)

组别	肺部感染	颅内感染	脑积水	再出血
研究组( $n=26$ )	3(11.5%)	1(3.8%)	2(7.7%)	2(7.7%)
对照组( $n=40$ )	7(17.5%)	3(7.5%)	4(10.0%)	9(22.5%)
$\chi^2$ 值	0.095	0.006	0.014	1.536
$P$ 值	0.728	0.936	0.905	0.215

注:均采用 $\chi^2$ 检验的校正公式

## 2.3 两组患者术后GCS评分、GOS情况

研究组患者术后1周GCS高于对照组,差异有统计学意义( $t=2.831, P=0.006$ )。研究组患者术后6个月GOS高于对照组,差异具有统计学意义( $t=2.057, P=0.044$ )。见表2。

表2 两组患者术后GCS、GOS情况

组别	术后1周GCS(存活患者)	术后6个月GOS
研究组( $n=22$ )	9.3±1.2	3.3±1.3
对照组( $n=29$ )	8.2±1.5	2.6±1.3
$t$ 值	2.831	2.057
$P$ 值	0.006	0.044

## 3 讨论

由于文化差异、治疗理念及发病率的不同,欧美等国家对于原发性脑出血多持内科保守治疗的观念,对PPH的手术治疗尤其列为禁忌<sup>[3-4]</sup>。然而,研究显示,尽早解除

血肿的占位效应有助于改善PPH患者预后<sup>[5-6]</sup>。脑干血肿相对吸收缓慢,可持续机械性压迫周围重要组织,同时血肿吸收常引起炎症反应、脑组织水肿等继发性损伤,这些因素导致保守治疗效果较差<sup>[6-7]</sup>。在国内,近年来多个医疗机构已开展了PPH的外科治疗。有报道<sup>[8]</sup>指出,原发性脑干出血患者外科治疗组的总体病死率为27.6%,低于保守治疗组的总体病死率60.6%。2022年中华医学会神经外科分会脑血管病学组提出了《原发性脑干出血诊治中国神经外科专家共识》,明确了外科干预能为部分患者带来益处,并建议将其纳入原发性脑干出血的综合治疗决策<sup>[2]</sup>。

目前,显微镜下开颅血肿清除术是治疗PPH的首选方法之一。但由于脑干位置深在,解剖结构复杂,单纯显微镜照明容易存在死角,且在术中尽量清除血肿时易对脑干进行牵拉而造成损伤。近年来有学者提出神经内镜技术有望应用于PPH手术。神经内镜技术是近年来新兴的神经外科治疗手段,其特点为定位精准、视野清晰、创伤小且安全性高,目前已被广泛用于幕上及小脑的高血压脑出血的血肿清除<sup>[9]</sup>。然而,神经内镜在脑干手术中的应用目前鲜有文献报道。Takimoto等<sup>[10]</sup>于2003年首次报道1例采用神经内镜经导水管清除桥脑血肿。此外,Liu与Topczewski等<sup>[11-12]</sup>报道了神经内镜经鼻入路可作为脑干腹侧病变的手术方式。这些研究表明了神经内镜经导水管或经鼻入路在桥脑出血中的应用潜力,但其有效性与安全性尚存争议,如经导水管入路难免损伤导水管周围结构,而经鼻入路可能面临术后感染和脑脊液漏的风险,且仅能处理桥脑腹侧血肿<sup>[2,5]</sup>。

近年来,国内已有多个研究团队开展了经颞下入路、枕下后正中入路和乙状窦后入路利用神经内镜技术清除脑干血肿的相关研究。如表3,周祥等<sup>[13]</sup>对20例PPH的

表3 近年国内原发性脑干出血外科治疗的相关文献

文献	样本量/例	治疗方法	血肿清除率	病死率	预后
周祥,等 <sup>[13]</sup>	20	单纯神经内镜	完全清除16例(80.0%), 绝大部分清除4例(20.0%)	35.0%	术后6个月平均GOS=3.0分
王学建,等 <sup>[14]</sup>	18	单纯神经内镜	平均95.6%	22.2%	术后2周平均GCS=8.34分;术后4~18个月平均GOS=3.17分
路贵,等 <sup>[15]</sup>	39	神经内镜+显微镜	-	23.1%	术后1周平均GCS=9.6分
	59	保守治疗	-	42.4%	术后1周平均GCS=7.6分
郝杰,等 <sup>[16]</sup>	18	单纯显微镜	-	27.7%	-
张列祥,等 <sup>[17]</sup>	23	单纯显微镜	完全清除18例(78.3%), 大部分清除5例(21.7%)	4.3%	术后6个月平均GOS=2.86分
吴恒浩,等 <sup>[18]</sup>	14	单纯显微镜	-	21.4%	术后3个月中位改良Rankin评分=3分
	94	保守治疗	-	52.1%	术后3个月中位改良Rankin评分=4分
张晓军,等 <sup>[19]</sup>	37	单纯显微镜	-	32.4%	术后1个月平均GOS=3.4分
	37	保守治疗	-	73.0%	术后1个月平均GOS=1.9分
本研究	26	神经内镜+显微镜	平均93.5%	15.4%	术后1周平均GCS=9.3分;术后6个月平均GOS=3.3分
	40	单纯显微镜	平均85.8%	27.5%	术后1周平均GCS=8.2分;术后6个月平均GOS=2.6分

患者经枕下后正中入路和乙状窦后入路行神经内镜手术治疗,其中80%患者的桥脑血肿可被完全清除,而其余20%患者的桥脑血肿也可绝大部分被清除,且所有患者术后6个月随访时治疗有效率达65%,病死率为35%。王学建等<sup>[14]</sup>报道,行单纯神经内镜治疗的脑干出血患者其术后血肿清除率平均可高达95.6%,术后病死率为22.2%。此外,路贵等<sup>[15]</sup>报道,行神经内镜联合显微镜组术后有效率及术后1周GCS明显高于保守治疗组,而其病死率及植物状态生存率低于保守治疗组。这些研究表明了利用神经内镜技术治疗脑干血肿的疗效优于保守治疗。然而,目前尚无研究对比分析神经内镜技术与单纯全性。

本研究显示,研究组的血肿清除率高于对照组。在预后方面,研究组的术后1周GCS及术后6个月GOS均高于对照组。同时,研究组的术后再出血率和病死率均低于单纯显微镜治疗组,但可能由于样本量等的限制,并无统计学差异。此外两组患者其他术后并发症包括肺部感染、颅内感染、脑积水等的发生率均无明显差别。这些结果表明了神经内镜联合显微开颅血肿清除术应用于PPH患者时其效果与安全性优于单纯显微开颅血肿清除术。

笔者总结PPH患者行神经内镜联合显微开颅血肿清除术的术中经验主要包括:对于未破溃血肿,常规开颅后即引入神经内镜系统,利用其视角灵活多变、视野清晰的特点配合显微镜下三维视野寻找桥脑表面血肿最薄弱处的最佳切口纵向切开,避免单纯显微镜下探查时对脑干、小脑等过度牵拉,同时纵向切口也可减少对脑干神经传导束的损伤;对于已破溃入脑室的血肿,则先行显微镜下脑室内血肿清除,后利用神经内镜系统沿血肿破溃处探入血肿腔内。进入后采用1.5 mm吸引器首先吸除腔内中心部血肿,同时利用神经内镜充分照明并观察血肿腔深部情况,轻柔吸除血肿腔周边残余血肿,不留死角,避免单纯显微镜下视野不全面、不清楚时使用吸引器等操作造成的桥脑二次损伤;利用神经内镜装置明确血肿腔壁出血点,填塞适量止血纱止血,尽量避免双极电凝器的使用,以减少热传导损伤桥脑组织;止血完毕后提升收缩压至约150 mmHg后再次利用神经内镜充分观察血肿腔内有无活动性出血。

除治疗方式外,影响原发性脑干出血患者预后的主要因素还包括血肿部位、出血量及术前GCS等<sup>[1,20]</sup>。Huang等<sup>[20]</sup>于2017年提出新的PPH预后评分系统,即根据术前GCS和血肿量计算分值,分值越高的患者30 d内病死率越高。此外,一些研究观察到年龄与性别也可能与原发性脑干出血患者预后有关,但与脑干出血的相关性尚不清楚<sup>[21-22]</sup>。本研究两组患者年龄、性别、术前GCS及血肿大小均无明显差异,故可降低其对两组患者预后差别的影响。同时本研究选取原发性脑干出血中发病率最高的桥脑出血为研究对象,以减少出血部位的不同对患者预后的干扰。

综上所述,神经内镜联合显微镜下开颅血肿清除术治疗PPH可能有助于减少术中视野盲区,提高血肿清除率并降低术后再出血风险,同时减少术中损伤,进而改善PPH患者预后。但由于本研究是回顾性和样本量的限制,以及手术医师水平的差异,本研究的结果可能存在一定的偏倚,未来仍需更大规模的随机对照临床试验进一步证实。此外,利用神经内镜行PPH手术治疗对术者的内镜操作熟练程度要求较高,应由经验丰富的神经外科医师实施以减少术中的继发性损伤。

#### 参 考 文 献

- [1] CHEN DY, TANG YX, NIE H, et al. Primary brainstem hemorrhage: a review of prognostic factors and surgical management[J]. *Front Neurol*, 2021, 12: 727962.
- [2] 中华医学会神经外科学分会脑血管病学组, 中国医师协会神经外科医师分会脑血管外科学组. 原发性脑干出血诊治中国神经外科专家共识[J]. *中华医学杂志*, 2022, 102(15): 1068-1075.
- [3] 游潮, 陶传元. 原发性脑干出血诊断与治疗历史、现状与未来[J]. *中国现代神经疾病杂志*, 2021, 21(2): 71-75.
- [4] DE OLIVEIRA MANOEL AL. Surgery for spontaneous intracerebral hemorrhage[J]. *Crit Care*, 2020, 24(1): 45.
- [5] 张之龙, 张晓军, 王忠. 高血压脑干出血显微手术治疗进展[J]. *国际神经病学神经外科学杂志*, 2023, 50(4): 54-60.
- [6] 秦庚, 牛光明. 原发性脑干出血的手术治疗研究进展[J]. *国际神经病学神经外科学杂志*, 2023, 50(4): 61-64.
- [7] GUI SB, MENG GL, XIAO XR, et al. Surgical management of brainstem cavernous malformation: report of 67 patients[J]. *World Neurosurg*, 2019, 122: e1162-e1171.
- [8] ZHENG WJ, SHI SW, GONG J. The truths behind the statistics of surgical treatment for hypertensive brainstem hemorrhage in China: a review[J]. *Neurosurg Rev*, 2022, 45(2): 1195-1204.
- [9] 中国急诊急救神经内镜治疗高血压性脑出血协作组, 中国医药教育协会神经内镜与微创医学专业委员会, 中华医学会神经外科分会. 2020神经内镜下高血压性脑出血手术治疗中国专家共识[J]. *中华医学杂志*, 2020, 100(33): 2579-2585.
- [10] TAKIMOTO H, IWAIKAKO K, KUBO S, et al. Transaqueductal aspiration of pontine hemorrhage with the aid of a neuroendoscope. Technical note[J]. *J Neurosurg*, 2003, 98(4): 917-919.
- [11] LIU BL, ZHENG T, MAO YJ, et al. Endoscopic endonasal transclival approach to spontaneous hypertensive brainstem hemorrhage[J]. *J Craniofac Surg*, 2020, 31(5): e503-e506.
- [12] TOPCZEWSKI TE, DI SOMMA A, CULEBRAS D, et al. Endoscopic endonasal surgery to treat intrinsic brainstem lesions: correlation between anatomy and surgery[J]. *Rhinology*, 2021, 59(2): 191-204.
- [13] 周祥, 王阳洋, 汲乾坤, 等. 神经内镜手术治疗高血压性桥脑出血[J]. *中国临床神经外科杂志*, 2023, 28(10): 656-658.
- [14] 王学建, 汪志峰, 陈杨. 完全神经内镜治疗脑干出血的初步应用[C]//第十六届中国医师协会神经外科医师年会摘要集. 线上会议: 中国医师协会, 2022: 1025-1026.

- [15] 路贵, 杜宝顺, 王阳, 等. 神经内镜辅助显微镜下治疗重型脑干出血的疗效分析[J]. 国际神经病学神经外科学杂志, 2020, 47(1): 10-13.
- [16] 郑杰, 邢振义, 孙来广, 等. 原发性高血压桥脑出血超早期显微外科治疗体会[J]. 河南外科学杂志, 2018, 24(5): 89-90.
- [17] 张列祥, 丁宇, 周威, 等. 显微手术治疗重型高血压性脑干出血的手术策略和治疗效果[J]. 临床医学研究与实践, 2022, 7(12): 10-12, 21.
- [18] 吴恒浩, 申娟茹, 王景波, 等. 桥小脑角乙状窦后入路显微手术治疗脑桥出血临床研究[J]. 中国神经精神疾病杂志, 2023, 49(11): 659-664.
- [19] 张晓军, 张义松, 王忠, 等. 神经导航指引下显微外科手术治疗高血压脑干出血的疗效分析[J]. 临床神经外科杂志, 2022, 19(2): 206-209.
- [20] HUANG KB, JI Z, SUN LH, et al. Development and validation of a grading scale for primary pontine hemorrhage[J]. Stroke, 2017, 48(1): 63-69.
- [21] AN SJ, KIM TJ, YOON BW. Epidemiology, risk factors, and clinical features of intracerebral hemorrhage: an update[J]. J Stroke, 2017, 19(1): 3-10.
- [22] ZIA E, ENGSTRÖM G, SVENSSON PJ, et al. Three-year survival and stroke recurrence rates in patients with primary intracerebral hemorrhage[J]. Stroke, 2009, 40(11): 3567-3573.

责任编辑:王荣兵